

## SYNDROM SUCHÉHO OKA – 1. DÍL

MUDr. Helena Štrofová, Ph.D.

Oční ordinace, Praha

## ÚVOD

Syndrom suchého oka (dry eye disease, DED) je chronické multifaktoriální onemocnění očního povrchu s rozmanitým spektrem příznaků, se ztrátou homeostázy slzného filmu, kde se uplatňují nestabilita a hyperosmolarita slzného filmu, zánět, poškození očního povrchu a neurosenzorické abnormality. Může se objevit v každém věku mimo kojenecké a batolecí období.<sup>1,2/</sup>

## SLZNÝ FILM A JEHO FUNKCE

Na povrchu oka vytváří slzy tenkou blanku (7–10 μm), tzv. slzný film, který má klíčovou roli pro normální funkci oka. Zajišťuje jeho lubrikaci, chrání a vyživuje rohovku a má antibakteriální účinek. Skládá se ze tří vrstev: z povrchové lipidové vrstvy, která zabraňuje odpařování slz, z druhé vodné vrstvy, jejímž úkolem je zvlhčení a výživa rohovky a z třetí vnitřní mucinové vrstvy, která přímo naléhá na epitel rohovky a udržuje intaktní slzný film.<sup>2/</sup>

## PATOFYZIOLOGIE A ETIOLOGIE

Klasifikační schéma TFOS DEWS II (Tear Film and Ocular Surface Society Dry Eye Workshop II) popisuje možné subkategorie DED dle patofyziologie s důrazem na dvě převažující etiologie, které se vzájemně vylučují: evaporace (evaporative dry eye, EDE) a nedostatek vody (aqueous deficient dry eye, ADDE).<sup>1/</sup> Nadměrná evaporace vede k hyperosmolaritě slz, poškození očního povrchu a k apoptóze epitelálních i pohárkových buněk. Následně se snižuje smáčivost povrchu oka, dochází k brzkému roztržení slzného filmu a dále se zvyšuje hyperosmolarita. Tento cyklus je označován jako bludný kruh. Hlavním spouštěčem kaskády událostí v povrchových epitelálních buňkách je hyperosmolarita, která vede k uvolňování zánětlivých mediátorů a proteáz. Ty spolu s hyperosmolaritou způsobují apoptózu epitelálních buněk rohovky, spojivky a pohárkových buněk spojivky a poškozují glykokalyx. Výsledkem je charakteristické tečkovité poranění epitelu (epiteliopatie) a nestabilita slzného filmu, která může být typická i pro oční alergii, nošení kontaktních čoček či nesnášenlivost konzervačních látek.

U **EDE** je hyperosmolarita způsobena nadměrným odpařováním slzného filmu při normálně fungující slzné žláze. Negativní roli sehrávají všechny stavy a situace podporující zvýšené odpařování slz, konkrétně například záněty víček a dysfunkce meibomských žláz (MGD), která je hlavní příčinou syndromu suchého oka. Hyperosmolarita slz je způsobena nedostatkem lipidové vrstvy slzného filmu. MGD a záněty víček bývají spojeny s bakteriální infekcí víček nebo s kožními chorobami jako jsou seboroická dermatitida, rosacea, psoriáza a atopický ekzém.<sup>1,3-7/</sup>

U **ADDE** se hyperosmolarita projeví při snížené sekreci slz při normálním odpařování z oka. Může jít o důsledek blokování senzorických impulzů do slzné žlázy, které jsou klíčové k udržení homeostázy slzného filmu. Blok v reflexním oblouku může vzniknout refrakční operací, chronickým abúzem lokálních anestetik či poškozením *n. trigeminus*.<sup>1/</sup> Ke snížené sekreci slzné žlázy může dojít také vlivem stárání a některých léků, jako

jsou diuretika, antidepressiva, antihistaminika, cytostatika, hormonální kontraceptiva, betablokatory, ale i konzervační látky v očních kapkách a mastech.<sup>1,2,6,8,9/</sup> ADDE se rozvíjí v důsledku nedostatečné funkce slzné žlázy (čímž dochází k poruše vodné složky slzného filmu), stavů ovlivňujících slznou žlázu, abnormalit postavení víček (poranění, poleptání, lagofthalmus) a mrknutí, stavů s nedostatkem mucinu a poškození očního povrchu kontaktními čočkami. Množství slz je sniženo u kongenitální alacrimie, ale i u získaných stavů např. zánětů, obstrukcí a poranění slzné žlázy, sarkoidózy, lymfomu, AIDS nebo po operaci slzné žlázy.<sup>2,8/</sup> Častou příčinou postižení vodné složky slzného filmu je zánětlivá infiltrace slzných žláz spojená s autoimunitní poruchou jako je Sjögrenův syndrom či non-Sjögren syndrom. K zánětu slzné žlázy predisponuje i nízká hladina androgenů. Odtok slz do slzného vaku může být snížen nebo omezen obstrukcí slzných cest u jizevnatých onemocnění (trachom, oční jizevnatý pemfigoid, erythema multiforme, reakce štetu proti hostiteli a chemické úrazy jako poleptání, popálení).<sup>1-3,6,8/</sup> Porucha mucinové složky slzného filmu se vyskytuje také při nedostatku vitamínu A, u Stevens-Johnsonova syndromu a očního jizevnatého pemfigoidu. Při avitaminóze A dochází k šerosleposti a narušení povrchu rohovky.<sup>2/</sup>

Vliv na slzný film má celkový zdravotní stav pacienta, věk, hormonální změny (především při kojení, v klimakteriu), některé faktory životního prostředí (např. ozon, cigaretový kouř, prach, slunce, vítr, klimatizované a uměle vytápěné místnosti), celodenní práce na počítači (tzv. office eye syndrom) a několikahodinové sledování televize (tzv. monitor eye syndrom), trvalé nošení kontaktních čoček a stavy po refrakčních laserových zákrocích. Při soustředění klesá fyziologická frekvence mrkání, zvyšuje se odpařování slz a snižuje se navíc produkce slz. Samozřejmě svou roli sehrává stárnutí organismu a dále systémová onemocnění jako diabetes mellitus, systémová onemocnění cév, onemocnění štítné žlázy, střevní choroby, infekční, nádorové nemoci a stav po transplantaci kostní dřeně.<sup>2,7/</sup>

## DIAGNOSTIKA

Na začátku je důležité položit si třídící otázky k diferenciální diagnostické rozvaze a vyloučení stavů napodobujících DED.<sup>9,10/</sup> K subjektivnímu hodnocení příznaků jsou využívány dotazník DryEye Questionnaire-5 (DEQ-5) nebo Ocular Surface Disease Index (OSDI), **obrázek 1, 2**<sup>1,4,6,11/</sup> Syndrom suchého oka dělíme dle závažnosti na stadia: subklinické (bez obtíží), slabé (svědění, světloplachost, rozostřené vidění), mírné (narušení epitelu rohovky), těžké (zkalení rohovky, vřed rohovky a leukom) a velmi těžké (trvalé zrakové následky).<sup>2/</sup> Mezi klasické projevy patří pocit suchých očí, pocit přítomnosti písku nebo cizího tělesa a pálení v oku.<sup>1,2/</sup> Někteří pacienti si stěžují na nadměrné slzení při přechodu z tepla do chladu nebo za větru, v zakouřeném prostředí, ve větru, při pobytu ve vysokohorském prostředí a v klimatizovaných prostorech a na zhoršené, kolísavé vidění během dne. V pokročilejších stádiích se objevuje bolest (hlavně při mrkání); zhoršené vidění spojené se světloplachostí svědčí o postižení rohovky a je zde riziko poškození zrakových funkcí. Pacienti s narušenou lipidovou

složkou slzného filmu mají největší potíže ráno, u pacientů s narušením vodné složky se potíže zhoršují k večeru. U systémových chorob si mohou pacienti stěžovat na suchost úst (Sjögrenův syndrom), bolesti kloubů (revmatoidní artritida) nebo na závratě (sklerosis multiplex).<sup>2/</sup> Pozitivní skóre symptomů by pak mělo vést k podrobnějšímu vyšetření a provedení diagnostických testů.

Mezi klíčové diagnostické testy patří neinvazivní měření zkrácení doby rozpadu slzného filmu, měření osmolarity slz a barvení očního povrchu fluoresceinem a lisaminovou zelení (rohovka, spojivka a okraje víček).<sup>1,5,12/</sup> Dále lze doplnit hodnocení výšky slzného menisku a spojivkových záhybů (LIPCOF).<sup>2/</sup> Mezi specifické testy patří Schirmerův test, který kvantitativně hodnotí vodnou a reflexní produkci slz, a tear break-up time test (TBUT) posuzující stabilitu slzného filmu.

## LÉČBA SYNDROMU SUCHÉHO OKA

Cílem léčby je nalezení vyvolávajícího spouštěče, obnovení homeostázy a přerušení bludného kruhu. Důležitá je komplexní péče (tab. 1). Vždy je snaha nalézt příčinu. Pokud se najde (např. deformace víček, chronický zánět víčkových okrajů, celkové onemocnění atd.), je žádoucí tuto příčinu léčit či odstranit. Současně je nutné zahájit léčbu DED, především podáváním tzv. umělých slz. Příznaky suchého oka se většinou nevytlačí, ale léčbou se zmírní. Je velmi důležité pacienty upozornit na chronicitu onemocnění s nutností dlouhodobé, někdy i doživotní péče o oči.<sup>1-3/</sup>

Komplexní péče zahrnuje úpravu zevního prostředí (omezení pobytu v prašném, zakouřeném, větrném prostředí nebo klimatizovaných prostorách). Vhodné jsou dostatečný spánek, dostatek tekutin, zanechání kouření, omezení pobytu před počítačem nebo televizí a nošení kontaktních čoček. Doporučuje se upravit jídelníček s dostatkem kvalitních tuků a nenasycených mastných kyselin (mořské ryby, rostlinné oleje, celozrnné pečivo), vitamínů a stopových prvků (syrová a dušená zelenina) s cílem snížit tvorbu zánětlivých mediátorů.<sup>1,3/</sup>

Medikamentózní léčba zmírňuje obtíže a zabraňuje poškození oka. Používají se tzv. umělé slzy, lubrikancia ve formě očních kapek, gelů či masť, případně stimulanty tvorby slz a u těžších stavů přípravky s protizánětlivým efektem (kortikoidy, cytostatika).

## LUBRIKANCIA

Oblíbenou lékovou formou jsou **oční kapky**, i když vyžadují častější aplikaci. Frekvence kapání je individuální, dle stádia postižení a druhu účinné látky. Součástí některých přípravků jsou konzervační látky (např. benzalkonium chlorid (BAK), cetrimid, thiomersal, polyhexanid, chlorhexidin glukonát, chlorbutanol, PURITE®, Polyquad), které umožňují uchovávat kapky v otevřeném stavu a prodlužují jejich trvanlivost. Mohou být však příčinou subjektivních potíží, případně objektivně zjištěného poškození tkání. Jednoznačně nejpoužívanější konzervační látkou je BAK působící na většinu G+ i G- bakterií. Při dlouhodobější

**Obr. 1** Dotazník DEQ-5 a jeho vyhodnocení

### 1. Oční diskomfort

a/ Jak často se u vás objevuje pocit nepohodlí v očích?

- 0 nikdy
- 1 výjimečně
- 2 občas
- 3 velmi často
- 4 neustále

b/ Pokud máte v očích pocit nepohodlí, jak intenzivní byl tento pocit na konci dne, zhruba dvě hodiny před ulehnutím?

- |                  |   |   |   |  |
|------------------|---|---|---|--|
| vůbec            | 0 |   |   |  |
| slabý            | 1 | 2 | 3 |  |
| velmi intenzivní | 4 |   |   |  |

### 2. Suché oči

a/ Jak často jste za poslední měsíc měli pocit suchých očí během běžného dne?

- 0 nikdy
- 1 výjimečně
- 2 občas
- 3 velmi často
- 4 neustále

b/ Pokud jste měli pocit suchých očí, jak intenzivní byl tento pocit na konci dne, zhruba dvě hodiny před ulehnutím?

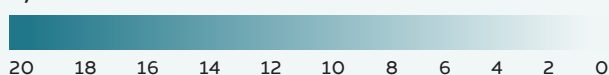
- |                  |   |   |   |  |
|------------------|---|---|---|--|
| vůbec            | 0 |   |   |  |
| slabý            | 1 | 2 | 3 |  |
| velmi intenzivní | 4 |   |   |  |

### 3. Slzení očí

Jak často vaše oči slzely nebo jste měli pocit slzavých očí během běžného dne poslední měsíc?

- 0 nikdy
- 1 výjimečně
- 2 občas
- 3 velmi často
- 4 neustále

### Výsledné skóre



### Podezření na syndrom suchého oka

- 0-6 žádný
- 7-9 nízký
- 10-12 střední
- 13-20 vysoký

**Obr. 2** Ocular Surface Disease Index (OSDI) a jeho vyhodnocení

### Skóre:

- 0 nikdy
- 1 ojedinele
- 2 polovinu týdne
- 3 velmi často
- 4 stále
- N/A není možné odpovědět

### Zaznamenal/a jste v posledním týdnu některé z následujících stavů?

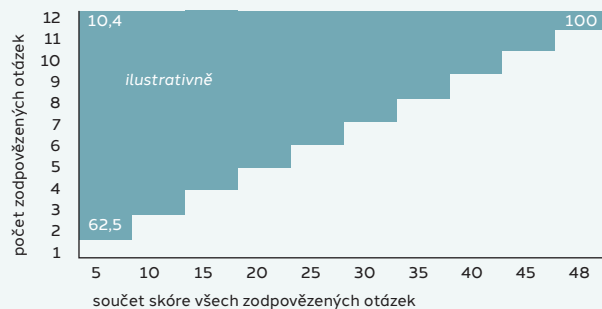
1. oči citlivější na světlo	0	1	2	3	4
2. pocit písku v očích	0	1	2	3	4
3. bolestivé, citlivé oči	0	1	2	3	4
4. rozmazané vidění	0	1	2	3	4
5. zhoršení zraku	0	1	2	3	4

### Omezovaly vás tyto oční problémy v posledním týdnu při provádění některé z následujících činností?

6. čtení	0	1	2	3	4	N/A
7. řízení v noci	0	1	2	3	4	N/A
8. práce s počítačem	0	1	2	3	4	N/A
9. sledování televize	0	1	2	3	4	N/A

### Dělaly vašim očím během posledního týdne zle tyto podmínky/situace?

10. větrné počasí	0	1	2	3	4	N/A
11. prostory se suchým vzduchem	0	1	2	3	4	N/A
12. klimatizované prostory	0	1	2	3	4	N/A



### Závažnost postižení dle OSDI:

- normální 0-12
- mírná 13-22
- střední 23-32
- závažná 33-100

Tab. 2 Vybraná lubrikancia

Lubrikancia	Účinná látka	Významné pomocné látky	Konzervační látka	Obchodní název	Druh přípravku, léková forma
<b>Deriváty PVA</b>	PVA, dexpanthenol	dihydrát dinatrium-edétátu, aj.	BAK	Siccaprotect	LP, oční kapky
<b>Deriváty PVP</b>	PVP K 30		BAK	Arufil	LP, oční kapky
<b>Deriváty celulózy</b>	hypromelóza	dexpanthenol	cetrimid	Artelac CL	ZP, oční kapky
	hypromelóza	vitaminy A, E	BAK	Hypromelóza-P	ZP, oční kapky
	sonná sůl karmelózy		BAK	SensiVit	ZP, oční kapky
	hypromelóza, dexpanthenol		bez KL	UNItears	ZP, oční kapky
	sonná sůl karmelózy	kyselina boritá, dekahydrát boritanu sodného	PURITE®, která se rozloží světlem na vodu a chlorid sodný	Refresh Contacts	ZP, oční kapky
	sonná sůl karmelózy	glycerin, kyselina boritá	PURITE®	Optive	ZP, oční kapky
<b>Deriváty PEG</b>	propylenglykol	hydroxypropyl guar, minerální olej, kyselina boritá	bez KL	Systane Complete	ZP, oční kapky
	PEG 400, propylenglykol	hydroxypropyl guar, kyselina boritá	POLY-QUAD®	Systane Ultra	ZP, oční kapky
	hyaluronát sodný, PEG 400, propylenglykol	hydroxypropyl guar, kyselina boritá	Bez KL	Systane Hydration	ZP, oční kapky
	tekutý parafin, propylenglykol	hydroxypropyl guar, minerální olej	POLY-QUAD®	Systane Balance	ZP, oční kapky
	PEG 400, propylenglykol	hydroxypropyl guar, sorbitol	POLY-QUAD®	Systane GEL DROPS	ZP, oční kapky
<b>Hyaluronát sodný</b>	hyaluronát sodný	extrakt z měsíčku lékařského	bez KL a F	OCUhyl-C	ZP, oční kapky
	hyaluronát sodný		bez KL a F	Hilo Comod	ZP, oční kapky
	hyaluronát sodný, dexpanthenol		bez KL a F	Hilo Care	ZP, oční kapky
	hyaluronát sodný	ectoin	bez KL	Hilo Dual	ZP, oční kapky
	hyaluronát sodný	světlik lékařský	bez KL a F	Hilo Fresh	ZP, oční kapky
	hyaluronát sodný	citikolin, fosfolipidy	bez KL	Omk1-LF	ZP, oční kapky
	hyaluronát sodný	karbomer, glycerol a lipidová složka (triglyceridy)	bez KL	Artelac TripleAction	ZP, oční kapky
	hyaluronát sodný	měsíček lékařský	bez KL	OCUhyl C	ZP, oční kapky
	hyaluronát sodný		bez KL a F	Hilo gel	ZP, oční kapky
	hyaluronát sodný, karbomer	glycerol, lipidová složka	bez KL a F	Artelac spray	ZP, oční sprej
	hyaluronát sodný			Blink Refreshing Eye	ZP, oční sprej
	hyaluronát sodný	aloe vera		Laim premium	ZP, oční sprej
	lecitin	vitaminy A, E		Tears again	ZP, oční sprej
<b>Jiné</b>	minerální oleje, glycerol	tyloxapol, cetalonium chlorid	bez KL	Cationorm	ZP, oční kapky
	perfluorohexyloktan	-	bez KL	EvoTears	ZP, oční kapky
	perfluorohexyloktan	omega-3 mastné kyseliny z mořských řas	bez KL	EvoTears Omega	ZP, oční kapky
	karbomer 980	sorbitol	cetrimid	Vidisic	LP, oční gel
	karbomer, dexpanthenol	sorbitol, monohydrát lysinu, trihydrát natrium-acetátu, PVA	cetrimid	Recugel	ZP, oční gel
	karbomer 974P		BAK	Oftagel	LP, oční gel
	retinol palmitát (vitamin A)	parafin, vosk z ovčívlny a bílá vazelína	bez KL a F	VitA POS	ZP, oční mast

Žluté – lze používat na měkké kontaktní čočky, červeně – používané pro poruchu lipidové vrstvy

BAK – benzalkonium chlorid; F – fosfáty; hypromelóza – hydroxypropylmethylcelulóza; karmelóza – karboxymethylcelulóza; KL – konzervační látky;

LP – léčivý přípravek; PEG – polyetylen glykol; PVA – polyvinylalkohol; PVP – polyvinylpyrrolidon, povidon; ZP – zdravotnický prostředek

aplikaci mohou konzervační látky způsobit alergické reakce a být toxické pro rohovkový epitel.<sup>2,4,13,14</sup> Výskytu nežádoucích účinků se lze vyvarovat léčbou přípravky bez konzervačních látek, s využitím speciálních aplikačních systémů (COMOD®, PureFlow®).<sup>13,15</sup> Aktuálně dostupné přípravky shrnuje **tabulka 2**.

Při aplikaci se řídíme viskozitou přípravku. Nízká viskozita vyžaduje častější kapání, někdy i po hodinách, ale nezhoršuje vidění. Takové přípravky se doporučují pro mírné formy DED. Středně viskózní přípravky se doporučují u závažnějších forem, aplikují se obvykle 4x denně a přechodně zhoršují vidění. Přípravky silně viskózní jsou vhodné pro aplikaci 1x denně, nejlépe na noc, neboť přes den výrazněji zhoršují vizus. Deriváty polyvinylpyrrolidonu (PVP) a polyvinylalkoholu (PVA) se aplikují u lehčích forem DED. Deriváty celulózy a hydrogely (karbomery) mají prodlouženou odolnost v slzném filmu a jsou výborným lubrikantem. Používají se u středně závažných forem, musí se aplikovat pravidelně s určitou frekvencí. Deriváty kyseliny hyaluronové mají cytoprotektivní účinky, podporují vznik hemidesmozomů v rohovkovém epitelu a integritu povrchu rohovky tvorbou specifických ligandů účinných při zánětu rohovky. Aplikují se s vyšší frekvencí u těžších

forem.<sup>6,16</sup> Dostupné jsou také kapky tzv. triple action, kdy složení pozitivně působí na všechny tři vrstvy slzného filmu (lipidy stabilizují lipidovou složku a snižují odpařování, kyselina hyaluronová ve formě hyaluronátu sodného je přirozenou součástí slzného filmu, karbomer a glycerol jako zvlhčující složky).<sup>7</sup> U některých přípravků je využívána technologie nanoemulzí k lepšímu rozložení hydratačních činidel po celém povrchu oka.

Mezi polotuhé oční přípravky řadíme **oční gely a masti**. Zajišťují déletrvající kontakt léčivé látky s oční tkání. Obsahují deriváty karbomeru, polyetylen glykolu, kyseliny hyaluronové nebo retinolu. Nevýhodou je možné zhoršení zrakové ostrosti.<sup>3,13,14</sup> Základem očních gelů je trojrozměrná síťovitá struktura molekul polymeru prostoupená kapalinou.<sup>17</sup> Na povrchu oka se rozprostře a umožňuje dlouhodobější působení. Nevýhodou očních gelů je možná tvorba krust a depozit.<sup>13,15</sup> Oční masti obsahují minerální olej a mohou být použity k aplikaci do spojivkového vaku na noc. Existují i oční spreje obsahující lipozomy a vitaminy A, E. Některé se dají aplikovat i na měkké kontaktní čočky; aplikují se na zavřená víčka, některá i na otevřená.<sup>3,4</sup>

**Tab. 1 Doporučení pro léčbu syndromu suchého oka<sup>1</sup>**

#### KROK 1

poučení pacienta stran jeho stavu, prognózy a vedení léčby  
edukace ohledně úpravy zevního prostředí  
doporučení týkající se možných dietních úprav  
identifikace a modifikace/eliminace problematické medikace (systémové i lokální)  
oční lubrikancia (u dysfunkce meibomských žláz zvážit doplňky obsahující lipidy)  
hygiena víček a teplé obklady

#### KROK 2

*Pokud výše uvedené možnosti nejsou dostatečné, zvážit:*  
lubrikancia bez konzervačních látek pro minimalizaci toxicity vyvolané konzervanty  
ošetření čajovníkovým olejem (tea-tree oil) při přítomnosti roztočů rodu Demodex  
ochrana slz (okluze slzných punkt, vlhká komůrka/plavecké brýle)  
ošetření přes noc (masti, vlhká komůrka aj.)  
fyzikální zahřívání a exprese meibomských žláz (v ordinaci)  
intenzivní pulzní světelná terapie u dysfunkce meibomských žláz (v ordinaci)

#### Farmakoterapie předepsaná lékařem:

lokálně antibiotikum nebo kombinace antibiotikum/kortikosteroid aplikované na okraje víček (pokud je přítomna přední blefaritida)  
lokálně kortikosteroid (jen po omezenou dobu)  
lokálně látky podporující sekreci slz  
lokálně neglukokortikoidní imunomodulační a protizánětlivá léčiva  
systémové makrolidová nebo tetracyklinová antibiotika

#### KROK 3

*Pokud výše uvedené možnosti nejsou dostatečné, zvážit:*  
systémové látky podporující sekreci slz  
autologní/alogení sérové oční kapky  
terapeutické kontaktní čočky - měkké kontaktní čočky (bandáž), tvrdé sklerální čočky

#### KROK 4

*Pokud výše uvedené možnosti nejsou dostatečné, zvážit:*  
lokálně kortikosteroid po delší dobu  
transplantace amniové membrány  
chirurgická okluze slzných punkt  
jiné chirurgické přístupy (např. tarzografie, transplantace slinných žláz)

**Farmakoterapeutické informace**, nezávislý lékový bulletin pro lékaře a farmaceuty, vychází jako měsíčník (letní dvouměsíčník). Je členem Mezinárodní společnosti lékových bulletinů (ISDB) od roku 1996. Jeho záměrem je předkládat kvalitní, aktuální a nezávislé odborné informace. Témata jsou připravena vybraným odborníkem, rukopisy procházejí redakčním zpracováním, odbornou oponenturou členů Redakční rady a nezávislým recenzním řízením. Poděkování patří všem zúčastněným.

Farmakoterapeutické informace jsou vydávány Státním ústavem pro kontrolu léčiv. Na domovské stránce <https://www.sukl.gov.cz> jsou v sekci Publikáční činnost dostupné v elektronické podobě. V tištěné podobě jsou dále pravidelnou přílohou Časopisu českých lékárníků a časopisu Zdravotnictví a medicína.

**Odborná redakce:** Mgr. Dagmar Dolinská, PharmDr. Kateřina Viktorová, MUDr. Tomáš Boráň

**Redakční rada:** prof. MUDr. Filip Málek, Ph.D., Kardiologie Nemocnice na Homolce; doc. MUDr. Bohumil Seifert, Ph.D., Ústav všeobecného lékařství 1. LF UK; doc. MUDr. Jiří Slíva, Ph.D., Ústav farmakologie 3. LF UK; PharmDr. MVDr. Vilma Vranová, Ph.D., Farmaceutická fakulta MUNI; prof. MUDr. Jaroslav Živný, DrSc., člen výboru Spolku českých lékařů v Praze

**Kontakt na redakci:** e-mail: [redakcefi@sukl.gov.cz](mailto:redakcefi@sukl.gov.cz)

**Korespondenční adresa:** Redakce FI, Státní ústav pro kontrolu léčiv, Šrobárova 49/48, 100 00, Praha 10

ISSN 1211-0647